

MEDICAL

News

by APPARENCES

DYNAMIC REJUVENATION & BEAUTY BOOSTER

On parle beaucoup de biorevitalisation, un traitement caractérisé par les injections intradermiques d'oligo-nutriments, vitamines, acide hyaluronique (AH), ayant pour objectif de stimuler la néocollagénèse par les fibroblastes, est connue depuis de nombreuses années. Mais les résultats tardent parfois à venir et le traitement a connu ses limites, notamment parce que les patients ne respectent pas le protocole (ils tardent à revenir ou ne reviennent pas). Récemment, la redensification de la peau a été introduite dans le programme de traitement TEOXANE : un traitement semblable caractérisé par l'injection d'AH associée à des nutriments essentiels, avec des résultats très satisfaisants. Cependant, la redensification de la peau peut, elle aussi montrer ses limites, pour les patients dont la peau est très mature et donc moins sensible à la stimulation.

Pour répondre aux besoins des patients à peau mature, TEOXANE a défini un schéma de traitement plus avancé. Un nouveau protocole est né, combinant l'action de TEOSYAL® RHA 1, un mélange d'AH réticulé et non réticulé pour combler les rides dynamiques superficielles, et TEOSYAL Redensity® [I] pour améliorer la restructuration tissulaire, hydrater en profondeur et assurer une protection antioxydante.

Nous avons décidé de vous présenter 3 cas d'experts.



Dr Raymond Wu

Xxxxxx

Xxxxxx

Dr Raymond Wu a obtenu son diplôme de médecine à l'Université de Hong Kong en 2007. Il présente un fort intérêt pour les injections esthétiques faciales. Il a développé plusieurs techniques d'injection pour différentes régions du visage. Il a récemment développé le Build Techniques™ qui met l'accent sur la manipulation des différentes caractéristiques des gels RHA et de la gamme PureSense dans le traitement des différentes couches du visage afin d'obtenir un résultat très naturel mais dynamique. Il est actuellement formateur régional pour les Laboratoires TEOXANE et organise régulièrement des ateliers internationaux. Il est également membre du Collège coréen de chirurgie esthétique, un comité exécutif de l'Association des médecins en médecine esthétique (ADAM) et membre de l'Association médicale esthétique de Hong Kong (HKMAA). Il travaille actuellement comme chef des services médicaux à l'Union Medical Healthcare avec 18 médecins et 25 infirmières dans son équipe.

PROTOCOLE 5 Cou

INFORMATION PATIENT

Genre: femme
Age: 40 ans
Phototype: IV (classification Fitzpatrick)
Traitements précédents: aucun traitement esthétique

BESOIN PATIENT & SOLUTION

La patiente souhaitait un traitement pour atténuer les rides horizontales de son cou

- **RHA 1** : pour apporter un support dynamique à la peau
- **Redensity [I]** : pour améliorer la qualité de la peau

PROTOCOLE & TECHNIQUES D'INJECTION

RHA 1 : injection en sous-cutané de 0,5 mL de chaque côté du cou à la canule 27 G 40 mm et au TEOSYAL® PEN (mode continu, vitesse lente), en technique éventail.

R[I] : 1 ml de chaque côté du cou injecté dans l'épiderme à l'aide d'une aiguille de 30 G, technique multi-bolus.

3 semaines

RHA 1 : injection en sous-cutané de 0,5 ml de chaque côté du cou à la canule 27 G 40 mm et au TEOSYAL® PEN (mode continu, vitesse lente), en technique éventail.

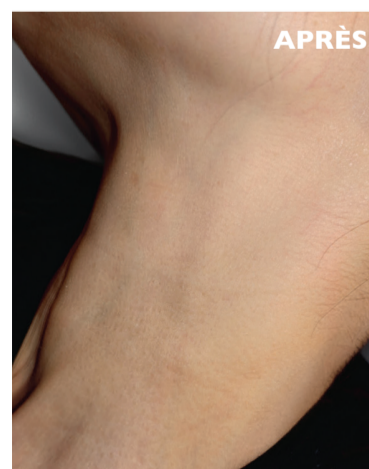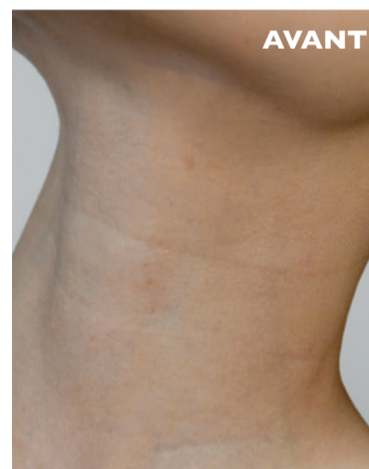R[I] : 1 ml de chaque côté du cou injecté dans l'épiderme à l'aide d'une aiguille de 30 G, technique multi-bolus.

3 semaines

R[I] : 0,5 ml de chaque côté du cou injecté dans l'épiderme à l'aide d'une aiguille de 30 G, technique multi-bolus.

SATISFACTION PATIENT

La qualité de la peau (hydratation, fermeté, ridules) s'est améliorée. Résultat très lisse sans aucuns nodules visibles ou tangibles. Bien que les rides les plus marquées n'aient pas montré d'amélioration spectaculaire, la peau a gagné en souplesse au test snap.





Dr Vladlena Averina Dermatologue Ukraine

Dr Vladlena Averina est diplômée de l'Université médicale nationale (Ukraine), spécialiste en dermatologie-vénérologie et médecine esthétique depuis 1998. Dr Averina travaille à l'hôpital «Feofania» de Kiev en tant que praticien privé. Elle possède une vaste expérience en enseignement (fillers, BoNT-A, fils, mésothérapie, peelings). Elle a écrit plus de 30 articles scientifiques pour des revues de dermatologie esthétique. Elle est membre de l'Académie européenne de dermatologie et de vénérologie.

Dr Averina est le directeur scientifique de l'Académie de beauté scientifique (Ukraine). Membre du Comité scientifique de l'AMEC (Paris), de l'AMWC (Monaco), de l'ICAD (Thaïlande).

PROTOCOLE 1

Rides superficielles dynamiques: pattes d'oie

INFORMATION PATIENT

Genre: femme
Age: 59 ans
Phototype: II
Photo-vieillessement: moyen
Qualité de la peau: perte moyenne de tonus cutané, ridules apparentes et rides modérées
Traitements précédents: aucun, soins cosmétiques de routine

BESOIN PATIENT & SOLUTION

Demande de la patiente: atténuer les rides, pas de sur-correction, résultat naturel.

- **Redensity [I]**: redensification, hydratation et prévention des signes du vieillissement du visage, du cou et du décolleté.
- **RHA 1**: comblement des rides superficielles dynamiques, du visage, du cou et du décolleté.

PROTOCOLE & TECHNIQUES D'INJECTION

R[I]: micro bolus, derme moyen, à l'aiguille.

2 semaines

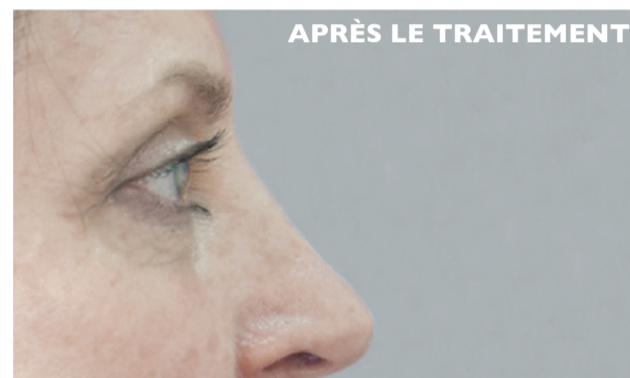
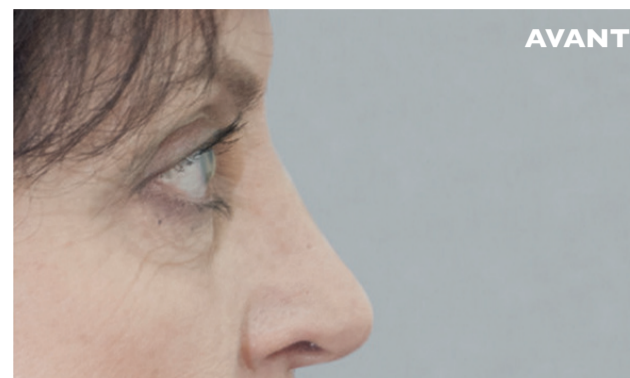
R[I]: papules superficielles, derme moyen, à l'aiguille.

2 semaines

RHA 1: technique rétrograde linéaire, derme moyen, à l'aiguille à l'aide du TEOSYAL® PEN.

SATISFACTION PATIENT

- Amélioration du tonus de la peau, disparition des ridules de la zone périorbitaire.
- Patiente très satisfaite, résultats naturels.



Pr Giuseppe Sito Xxxxxxx Xxxxxxx

Pr Giuseppe Sito, MD PhD, est professeur de troisième cycle en médecine esthétique Agorà, à Milan et à l'école de médecine esthétique à l'hôpital Fondation Fatebenefratelli, à Rome. Il est également vice-président de l'Association italienne Botulinum Esthetic Therapy et consultant en médecine légale pour la Cour de Napoli. Récompensé du Lifetime Achievement Award en chirurgie esthétique, le Professeur Sito a publié dans des revues internationales et est souvent invité comme conférencier pour divers congrès et réunions internationales.

PROTOCOLE 3

Laxité cutanée

INFORMATION PATIENT

Genre: femme
Age: 53 ans
Train de vie: > 30 cigarettes par jour
Qualité de la peau: peau desséchée avec ridules, teint terne
Traitements précédents: aucun

BESOIN PATIENT & SOLUTION

Grosse fumeuse, dont la peau subit une perte de densité et d'hydratation, une opacification et une modification de texture, nécessitant un rajeunissement facial global et une correction des rides fines.

- **RHA 1**: filler capable de s'adapter facilement aux mouvements faciaux, idéal pour les rides fines et les traitements superficiels.

PROTOCOLE & TECHNIQUES D'INJECTION

RHA 1: technique micro-bolus avec une aiguille de 30 G ½" dans le derme profond, séparé d'1 ou 2 cm, full face du front au menton.

4 semaines

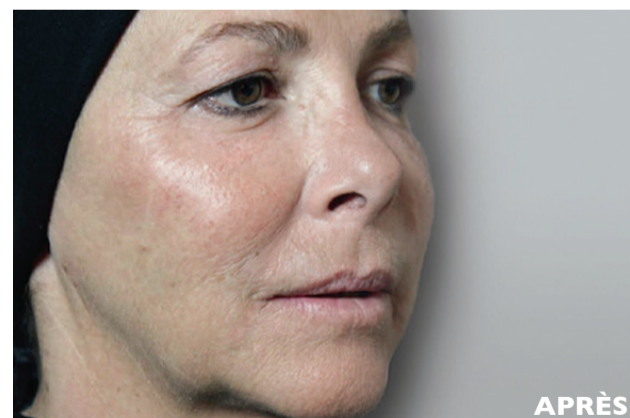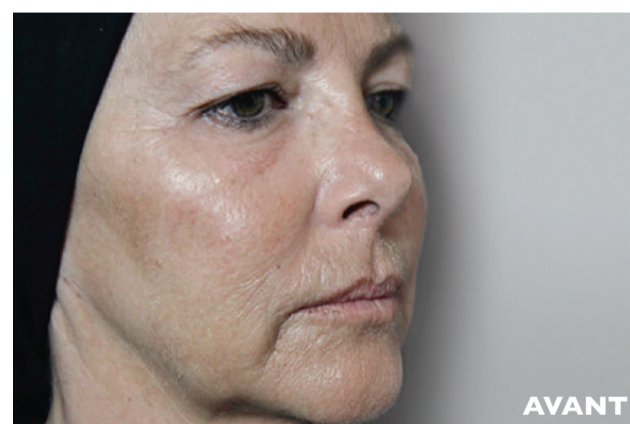RHA 1: technique micro-bolus avec une aiguille de 30 G ½" dans le derme profond, séparé d'1 ou 2 cm, full face du front au menton.

4 semaines

RHA 1: technique micro-bolus avec une aiguille de 30 G ½" dans le derme profond, séparé d'1 ou 2 cm, full face du front au menton.

SATISFACTION PATIENT

- Les résultats, déjà visibles dès la première session, sont extrêmement naturels avec une très bonne tolérance grâce à cette technique de comblement légère grâce à laquelle



- RHA 1 est uniformément répandu dans la peau.
- Amélioration de l'élasticité et de l'éclat de la peau.
- Le résultat est clairement visible avec une peau plus lisse et plus homogène, absence de zones ternes.
- La patiente est retournée à ses activités quotidiennes immédiatement après la procédure.
- La patiente était très satisfaite des résultats et répète ce protocole selon ses besoins, deux fois par an.